

Открытая медицинская библиотека

Статьи и лекции по медицине + Библиотека студента-медика + Болезни и способы их лечения.

[Главная](#)

[Последние добавления](#)

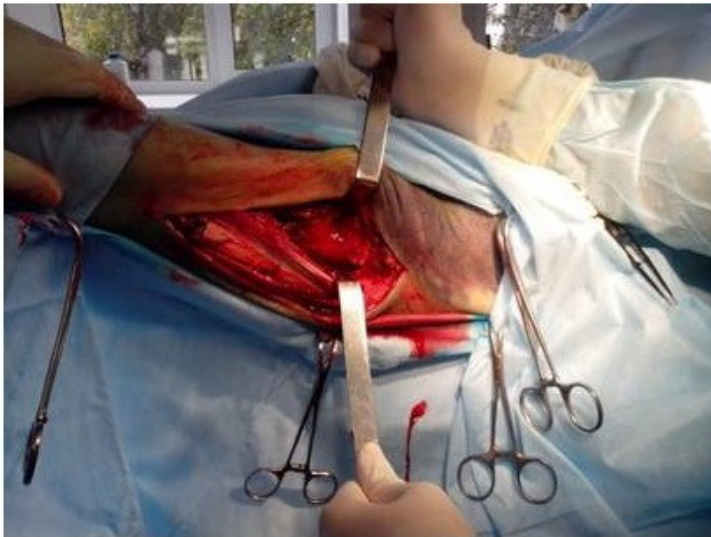
[Случайная публикация](#)

Хирургия » **Остеосинтез левого бедра Г – образной пластиной.**

просмотров - 52

В асептических условиях под СМА разрез в средне-верхней трети левого бедра. Тупо и остро выделена область перелома. Промежуточный гемостаз препаратом «Гемоблок». Выполнена репозиция базовых отломков. Синтез винтом. В шейку бедра проведена спица. ЭОП-контроль. В шейке бедра, по спице сформирован канал, установлена Г – образная пластина (95*) с длинной клинка 70 мм на 10 отверстий. ЭОП-контроль. Окончательный гемостаз. Дренаж. Послойное ушивание раны. Асептическая повязка. Эластичное бинтование. Rg-контроль.

До:



Категории

[Акушерство](#)

[Анатомия](#)

[Валеология](#)

[Заболевания](#)

[Кардиология](#)

[Оториноларингология](#)

[Психиатрия](#)

[Терапия](#)

[Токсикология](#)

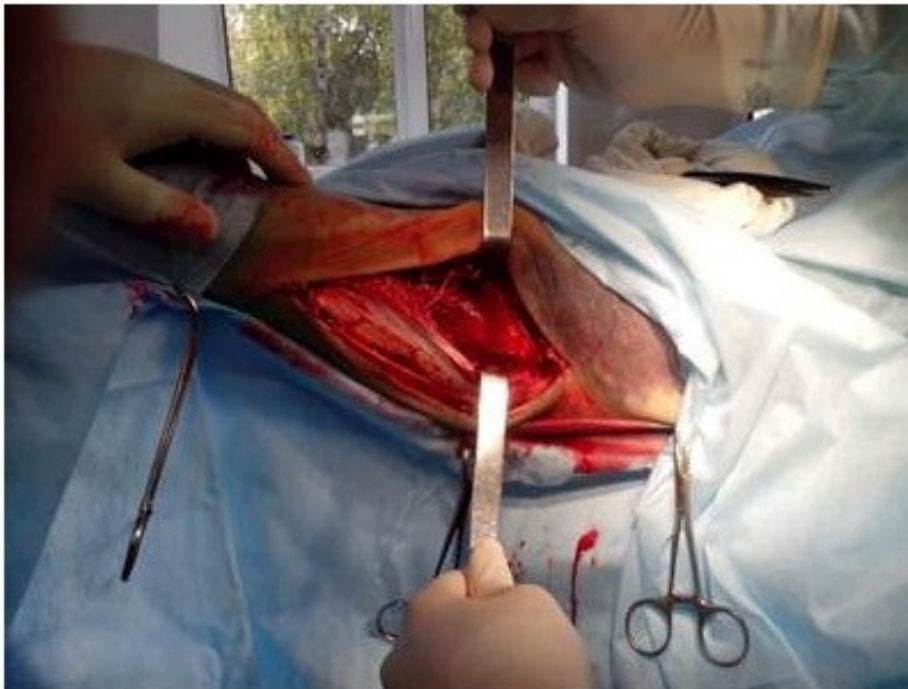
[Урология](#)

[Фтизиатрия](#)

[Хирургия](#)

[Эндокринология](#)

После:



Выводы: препарат «Гемоблок» зарекомендовал себя с хорошей стороны. Он максимально позволяет минимизировать интраоперационную кровопотерю и нежелательные осложнения в послеоперационном периоде. Особенно это важно у пациентов пожилого возраста, где потеря каждой капли крови приводит к катастрофическим последствиям. При этом не стоит забывать что эффективность любого препарата зависит от грамотного его использования.



857
650
1.60



© Copy