

© Коллектив авторов, 2016

С.В. БАРИНОВ<sup>1</sup>, Я.Г. ЖУКОВСКИЙ<sup>3</sup>, И.В. МЕДЯННИКОВА<sup>1</sup>, И.В. ШАВКУН<sup>2</sup>,  
А.В. ЖИЛИН<sup>2</sup>, И.Н. РАЗДОБЕДИНА<sup>2</sup>, О.А. ГРЕБЕНЮК<sup>2</sup>, Ю.А. КОВАЛЁВА<sup>2</sup>**ОПЫТ ПРИМЕНЕНИЯ ВАГИНАЛЬНОГО И МАТОЧНОГО КАТЕТЕРОВ  
ЖУКОВСКОГО, МЕСТНОГО ГЕМОСТАТИКА ПРИ ЛЕЧЕНИИ  
ПОСЛЕРОДОВЫХ КРОВОТЕЧЕНИЙ ВО ВРЕМЯ КЕСАРЕВА СЕЧЕНИЯ**<sup>1</sup>ГБОУ ВПО ОмГМУ Минздрава России, Омск, Россия  
<sup>2</sup>БУЗОО Областной перинатальный центр, Екатеринбург, Россия  
<sup>3</sup>ООО «Гинамед», Москва, Россия

**Цель исследования.** Улучшить результаты лечения пациенток с послеродовыми кровотечениями во время кесарева сечения на основе применения вагинального и маточного катетеров Жуковского, местного гемостатика гемоблок.

**Материал и методы.** Для оценки эффективности предлагаемой комбинированной тактики лечения послеродовых кровотечений при кесаревом сечении были выделены 3 группы. Основную группу составила 51 женщина, которым применялся вагинальный и маточный катетеры Жуковского, местный гемостатик гемоблок; в группу сравнения вошли 65 родильниц, которым применялся маточный катетер Жуковского; в группу контроля были выделены 29 пациенток, которым проводилась традиционная акушерская тактика.

**Результаты.** Применение вагинального и маточного катетеров Жуковского, местного гемостатика гемоблок у наблюдаемых основной группы в сравнении с традиционной тактикой позволило снизить число органонносящих операций в 9,1 раза, объем кровопотери в 1,7 раза, при этом кровопотеря более 2000 мл была в 2,3 раза меньше.

**Ключевые слова:** акушерские кровотечения, кесарево сечение, вагинальный катетер Жуковского, маточный катетер Жуковского, местный гемостатик гемоблок.

Авторы заявляют об отсутствии возможных конфликтов интересов.

Для цитирования: Баринов С.В., Жуковский Я.Г., Медяникова И.В., Шавкун И.В., Жилин А.В., Раздобедина И.Н., Гребенюк О.А., Ковалёва Ю.А. Опыт применения вагинального и маточного катетеров Жуковского, местного гемостатика при лечении послеродовых кровотечений во время кесарева сечения. *Акушерство и гинекология*. 2016; 7: <http://dx.doi.org/10.18565/aig.2016.7>.

SV BARINOV<sup>1</sup>, JG ZHUKOVSKIY<sup>3</sup>, IV MEDYANNIKOVA<sup>1</sup>, IV SHAVKUN<sup>2</sup>,  
AV ZHILIN<sup>2</sup>, IN RAZDOBEDINA<sup>2</sup>, OA GREBENYUK<sup>2</sup>, Y. KOVALYOVA<sup>2</sup>**EXPERIENCE WITH VAGINAL AND UTERINE CATHETERS ZHUKOVSKY,  
LOCAL HEMOSTATIC IN THE TREATMENT OF POSTPARTUM HEMORRHAGE  
DURING CESAREAN SECTION**<sup>1</sup>GBOU VPO OSMA Ministry of Health of Russia, Omsk, Russia  
<sup>2</sup>BUZOO regional perinatal center, Ekaterinburg, Russia  
<sup>3</sup>ООО „Ginamed“, Moscow, Russia

**Purpose of the study.** To improve the results of treatment of patients with postpartum hemorrhage during cesarean section based on the use of vaginal and uterine catheters Zhukovsky, local hemostatic haemoblock.

**Material and methods.** To evaluate the effectiveness of the proposed combination of tactics of treatment of postpartum hemorrhage 3 groups were identified in caesarean section. The study group was 51 women who used the vaginal and uterine catheters Zhukovsky, a local hemostatic haemoblock; in the comparison group consisted of 65 women in childbirth, the mother who used a catheter Zhukovsky; 29 patients were allocated to the control group, which carried out the traditional obstetric tactics.

**Results.** The use of vaginal and uterine catheters Zhukovsky, local hemostatic haemoblock observed in the main group compared to the traditional tactics reduced the number of transactions organounosyashih 9.1 times, the amount of blood loss by 1.7 times, while the blood loss more than 2000 ml was 2, three times less.

**Key words:** obstetric haemorrhage, caesarean section, vaginal catheter Zhukovsky, Zhukovsky mother catheter, local hemostatic haemoblock.

Authors declare lack of the possible conflicts of interests.

For citations: Barinov SV, YG Zhukovsky, Medyannikova IV, Shavkun IV, Zhilin AV Razdobedina IN, Grebenuk OA Kovaleva Yu Experience with vaginal and uterine catheters Zhukovsky, local hemostatic in the treatment of postpartum hemorrhage during cesarean section. *Akusherstvo i ginekologiya/Obstetrics and Gynecology*. 2016; (7): (in Russian) <http://dx.doi.org/10.18565/aig.2016.7>.

Послеродовые акушерские кровотечения остаются одной из серьезных проблем современного акушерства, как в РФ, так и в мире, зачастую приводящие к потере репродуктивного органа. Известно, что только 62–65% родов через естественные пути сопровождаются физиологической кровопотерей, 1/3 пациенток теряют от 500 до 1000 мл крови, а в 3–8% случаев объем кровопотери превышает 1,5% от массы тела роженицы и считается массивным [1–5].

Методы консервативной остановки кровотечения – актуальная тема современного акушерства, так как по сравнению с радикальным лечением они позволяют реализовать органосохраняющий подход. Известно, что радикальные методы остановки акушерских кровотечений способны дискредитировать функцию тазового дна в связи с изменениями кровоснабжения, иннервации и лимфодренажа этих органов и развитием полисистемных синдромов [1, 6].

В настоящее время предлагаются различные методы окончательной остановки кровотечения – от применения современных медикаментозных средств до инвазивных манипуляций. Однако эффективность данных методов находится в широких пределах. Совокупные результаты проведенного рандомизированного исследования показали, что эффективность эмболизации маточных артерий составляет от 86 до 91%, компрессионных швов на матке – от 85 до 96%, перевязки подвздошных артерий – от 85 до 88% [4, 7]. Поэтому многие авторы придерживаются точки зрения, что на современном этапе не существует оптимального метода для управления тяжелого послеродового кровотечения.

Во многом данный факт связан с существующим раздельным кровоснабжением тела матки (S1) и области перешейки, шейки матки (нижний сегмент S2). При этом сегмент S1 кровоснабжается за счет восходящей ветви маточной артерии и нисходящей яичниковой артерии, в то время как сегмент S2 – за счет нисходящей ветви маточной артерии, влагалищных артерий, шеечных артерий, верхней пузырной артерией и срамной артерией, между всеми этими артериями развита широкая сеть анастомозов [7]. Проводимая эмболизация маточных артерий при нижнесегментных кровотечениях оставляет высокую вероятность продолжения кровотечения из S2 сегмента [8].

Поэтому в исследовании предложен новый подход окончательной остановки нижнесегментного кровотечения путем применения отечественной разработки – вагинального и маточного катетеров Жуковского [9–11].

Целью исследования явилось улучшение результатов лечения послеродовых кровотечений во время кесарева сечения с применением вагинального и маточного катетеров Жуковского, местного гемостатика гемоблок.

## Материал и методы исследования

Под наблюдением находились 145 рожениц с акушерскими кровотечениями. Для оценки эффективности предлагаемого способа лечения послеродовых кровотечений при кесаревом сечении были

выделены 3 группы в зависимости от лечебной тактики. Критерии включения: женщины со сроком гестации 28–42 недель, роженицы родильницы. Критерии исключения: экстрагенитальные заболевания в стадии суб- и декомпенсации, новообразования, аномалии развития половых органов, привычное невынашивание беременности, многоплодие, прерывание беременности до 28 недель, истмико-цервикальная недостаточность, инфекционные заболевания, хромосомная патология или пороки развития плода, врожденные вирусные или инфекционные заболевания плода, выпадение пуповины в родах, хориоамнионит, родовая травма.

Участников исследования отбирали путем последовательной популяционной выборки. Основную группу составили 51 женщин, которым применялись вагинальный и маточный катетеры Жуковского. В группу сравнения вошли 65 рожениц, которым проводилась остановка кровотечения с установкой маточного катетера Жуковского. В группу контроля были выделены 29 наблюдаемых с акушерскими кровотечениями, которым проводилась традиционная акушерская тактика. Эффективность лечения оценивали по двум критериям: объем кровопотери и число гистерэктомий.

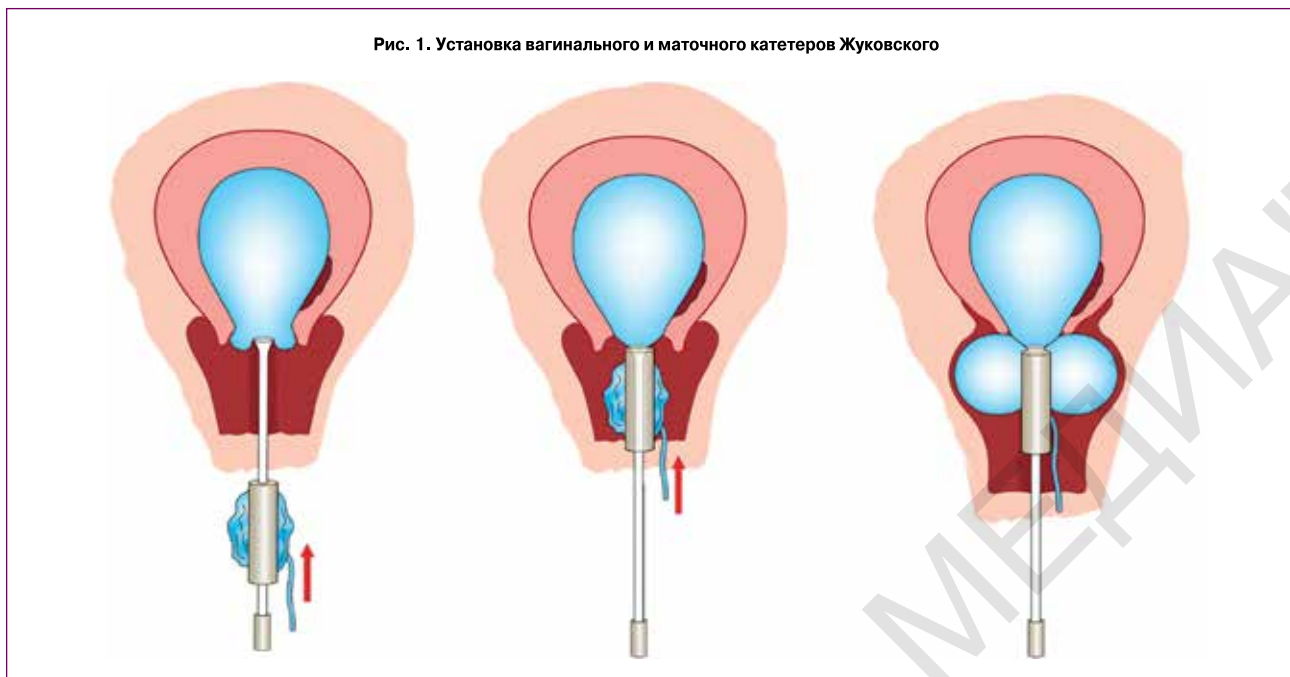
В основной группе при кесаревом сечении выполнялась комбинированная тактика лечения послеродовых кровотечений, хирургический гемостаз (перевязка нисходящей ветви маточной артерии и наложение гемостатического наружно-маточного надплацентарного сборочного шва); механическое давление полости матки с применением внутриматочной баллонной тампонады (БТ), дополненная вагинальным модулем (рис. 1).

При кесаревом сечении устанавливали модифицированный баллонный маточный катетер с использованием проводника через гистеротомический разрез, проводя его через цервикальный канал, который наполняли физиологическим раствором после ушивания раны на матке, затем интравагинально через проводник к маточному баллону подвели вагинальный модуль, заполняя его 120 мл физиологическим раствором. Продолжительность нахождения вагинального и маточного катетеров составляла 10–12 ч. Для остановки кровоточивости зоны операционной раны на матке применялся местный гемостатик гемоблок. Методика применения: наружно стерильно смачивали раствором марлевые салфетки и прикладывали к кровоточащей предварительно осушенной поверхности раны на 3 минуты.

В группе сравнения выполнялась комбинированная тактика лечения послеродовых кровотечений с применением внутриматочной баллонной тампонады (БТ) – устанавливали маточный катетер Жуковского с использованием проводника через цервикальный канал, который наполняли физиологическим раствором (рис. 2).

Традиционная тактика при кровопотере, включала хирургические методы остановки кровотечения, инфузионную и трансфузионную терапию с применением свежезамороженной плазмы, эритроцитарной массы, тромбоконцентрата, ингибиторов протеаз.

Рис. 1. Установка вагинального и маточного катетеров Жуковского



Статистический анализ проведен при помощи пакетов SPSS 17.0 и Statistica 6.0. Для количественных признаков использовалась оценка средних арифметических: среднее (М), среднеквадратическое отклонение (SD). Для описания распределений, не являющихся нормальными, применяли медиану и перцентили [Me (25%; 75%)]. Для проверки нормальности распределения использовали критерии Колмогорова–Смирнова и Шапиро–Уилка. Сравнения количественных и порядковых переменных проводили с применением непараметрических критериев Краскела–Уоллиса, Манна–Уитни (U), Уилкоксона (W).

### Результаты исследования

Под нашим наблюдением находилось 145 рожениц с акушерскими кровотечениями при кесаревом сечении. Средний возраст женщин составил  $31,0 \pm 4,4$  года, из них 51,0% проживали в сельской местности, первобеременных (19,3%) и первородящих

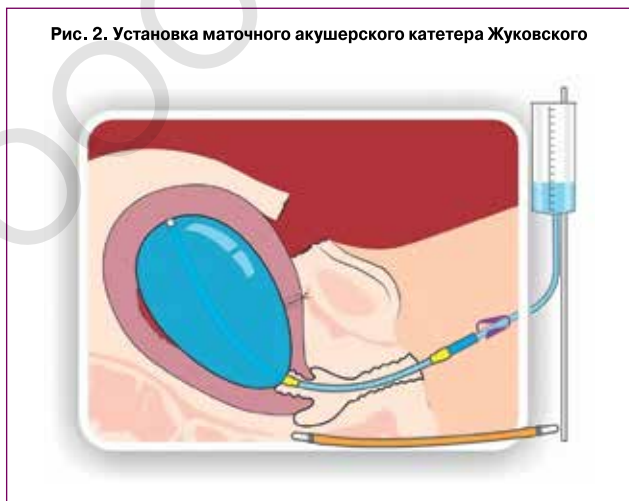
женщин (33,1%) было меньше. Сравнимые группы пациенток значимо не различались по сроку беременности, акушерскому, соматическому анамнезу.

Как видно из структуры показаний к оперативному родоразрешению (таблица), среди акушерских кровотечений более половины случаев 113 (77,9%) были нижнесементными кровотечениями обусловленные отслойкой плаценты, нормальным прикреплением плаценты, неполноценным рубцом на матке после операции кесарево сечение, многоплодной беременностью, в остальных 32 (22,1%) случаях (экстрагенитальная патология, беременность после ЭКО, тяжелая преэклампсия) кровотечения были гипотонические.

В основной группе, учитывая высокий риск развития кровотечения, при кровопотере более 1000 мл, применялась хирургическая остановка кровотечения – перевязка нисходящей ветви маточной артерии со стороны задней стенки матки, лигирование кровоточащих сосудов плацентарной площадки и наложение гемостатических наружно-маточных надплацентарных сборочных швов. В случаях кесарева сечения по поводу предлежания плаценты, проводилась перевязка маточных сосудов до отделения плаценты, что позволяло раньше выявлять участки приращения плаценты. В случае приращения плаценты проводилось иссечение участка плацентарной площадки в зоне вращения с одновременным прошиванием плацентарного ложа 8-образными швами [10, 11].

После проведения хирургического гемостаза для окончательной остановки кровотечения интраоперационно через цервикальный канал, используя проводник, вводился модифицированный внутриматочный катетер. Затем интавагинально через проводник к маточному баллону подводился вагинальный модуль. После окончания операции проводился УЗИ контроль для уточнения соприкосновения маточного и вагинального модулей, доплерометрия нижнего маточного сегмента.

Рис. 2. Установка маточного акушерского катетера Жуковского







**Быстрый гемостаз,  
бережное действие!**

**Гемоблок®  
Наемоблок®**

Высокоактивный  
местный  
гемостатический  
раствор



Разработка Московского областного НИИ крови  
12 лет исследований  
5 патентов

## Гемоблок – универсальный местный гемостатик

➤ Широкий спектр применения:

*Акушерство и гинекология;  
Сосудистая хирургия;  
Отоларингология;  
Ожоги;  
Постоперационный уход;*

*Абдоминальная хирургия;  
Гнойная хирургия;  
Травматология;  
Урология;  
Проктология.*

➤ Быстрота действия

*Гемостаз наступает за 1-2 минуты.*

➤ Комплексный эффект

*Местный гемостатик.*

*Местное антисептическое действие.*

➤ Не оказывает влияние на ткани — рН-нейтральный.



ЗАО «ПЕНТКРОФТ ФАРМА»  
119021, г. Москва, ул. Пр-т Мира, д. 68, стр. 2,  
Тел./факс: (495) 788-77-46,  
гемоблок20.рф, hemoblok.ru

Средство гемостатическое «Гемоблок»  
по ТУ 9391-002-68087337-2012

Регистрационный номер медицинского  
изделия ФСР 2012/13587

Дата государственной регистрации  
медицинского изделия 08.08.2013



Для снижения диффузной кровоточивости операционной раны на матке у 18 (35,3%) пациенток основной группы использовался местный гемостатик гемоблок, что позволяло исключить развития гематом в области шва и снизить тем самым риск нагноения раны на матке.

В соответствии с использованными в настоящей работе критериями эффективности наиболее выраженный гемостатический эффект получен в основной группе. При традиционной акушерской тактике было 9 (31,0%) случаев гистерэктомий, против 3 (4,6%) гистерэктомий в группе сравнения ( $p=0,01$ ) и 1 (3,4%) гистерэктомий в основной группе ( $p=0,01$ ). Объем кровопотери 2000 мл и более, зарегистрирована у 6 (11,8%) женщин основной группы у 9 (13,8%) пациенток группы сравнения и у 8 (27,6%) наблюдаемых контрольной группы ( $p=0,03$ ). Общий объем кровопотери женщин в основной группе ( $1506\pm 445$  мл) и в группе сравнения ( $1609\pm 408$  мл) был значимо меньше ( $p=0,01$ ), чем в контрольной группе ( $2502\pm 305$  мл).

Необходимо отметить, что при нижнесеgmentных кровотечениях возникают определенные трудности в удержании баллона в полости матки, что связано с перерастяжением нижнего сегмента, который «парусит» и матка, сокращаясь, выталкивает баллон из полости. Поэтому в этих ситуациях нами через проводник к маточному баллону устанавливался вагинальный модуль. После этого проводилось ультразвуковое исследование, при котором оценивалось состояние маточного баллона по отношению к стенкам матки и соприкосновение маточного и вагинального модуля между собой.

Для оценки эффективности вагинального и маточного катетеров проводилась доплерометрия нижнего маточного сегмента в сравнении с установленным в полость матки маточным баллоном и выполненной перевязкой нисходящей маточной артерии (рис. 3, 4). Оказалось, что при перевязки маточной артерии и установленном маточном баллоне кровоток в нижнем маточном сегменте снижен и ИР составил  $0,33\pm 0,04$ . В то время как при установке вагинального и маточного катетеров мы не определяли кровоток в нижнем сегменте.

Применение в нашей клинике маточного катетера Жуковского и двухбаллонного акушерского катетера (вагинального и маточного) за период 2011–2015 гг. на фоне роста частоты оперативного родоразрешения (44,6 и 48,9% соответственно) позволило снизить долю органосоносящих операций с 1,7 до 0,4% всех родов.

### Обсуждение полученных результатов

В отличие от зарубежных аналогов, в частности баллона Бакри, двухбаллонный катетер Жуковского обеспечивает тесное соприкосновение внутриматочного баллона и стенок матки, что препятствует накоплению крови между ними. В результате сложения разнонаправленных векторов сил, создаваемых двумя баллонами, как со стороны полости матки, так и со стороны влагалища, включаются новые механизмы остановки послеродового кровотечения. Среди этих механизмов, в первую очередь, следует отметить межбаллонную компрессию маточ-

Рис. 3. Оценка индекса резистентности кровотока в сосудах нижнего сегмента матки при установленном маточном катетере, перевязки нисходящей ветви маточных артерий

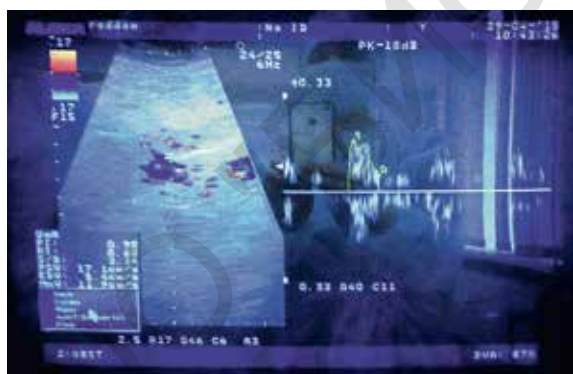


Рис. 4. Оценка индекса резистентности кровотока в сосудах нижнего сегмента матки при установленных вагинальном и маточном катетерах

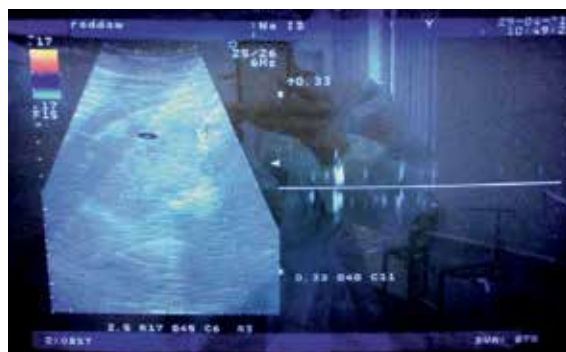

Таблица. Показания к кесареву сечению рожениц с акушерскими кровотечениями

Показания	Группы			Всего
	Основная (n=51)	Сравнения (n=65)	Контрольная (n=29)	
Предлежание плаценты	15 (29,4%)	21 (32,3%)	8 (27,6%)	44 (30,3%)
Многоплодная беременность	10 (19,6%)	14 (21,5%)	6 (20,7%)	30 (20,7%)
Экстрагенитальная патология	5 (9,8%)	7 (10,8%)	3 (10,3%)	15 (10,3%)
Отслойка плаценты	7 (13,7%)	8 (12,3%)	4 (13,8%)	19 (13,1%)
Неполноценный рубец на матке	8 (15,7%)	7 (10,8%)	5 (17,2%)	20 (13,8%)
Тяжелая преэклампсия	4 (7,8%)	5 (7,7%)	2 (6,9%)	11 (7,6%)
Беременность после ЭКО	2 (3,9%)	3 (4,6%)	1 (3,4%)	6 (4,1%)



ным и вагинальным баллонами ниже-маточного сегмента. Отсутствие кровотока в ниже-маточном сегменте при взаимодействии этих двух баллонов подтверждено доплеровскими исследованиями.

Проблема удержания баллона в пределах полости матки при осуществлении методики баллонной тампонады мировым сообществом акушеров оценивается как ключевое условие, определяющее ее эффективность. Разработанный вагинальный модуль способен обеспечить стабильное положение маточного баллона в полости матки за счет его прочного, максимално высокой постановки во влажище и избежать тем самым экспульсии маточного баллона.

Наличие в осевой трубке вагинального модуля отверстия способствовало своевременно диагностировать продолжающиеся кровотечения и изменить лечебную тактику. Поэтому на нашем материале в одном случае имело место продолжающееся коагулопатическое кровотечение которое было диагностировано и своевременно изменена лечебная тактика, это определило меньший объем кровопотери.

Проведенный анализ гистологического исследования удаленных макропрепаратов показал, что в одном случае основной группы выявлен меконий в сосудах плаценты и чешуйки кожи в маточных артериях (эмболия околоплодными водами) и в трех случаях группы сравнения – морфологические признаки гнойного эндометрита. При морфологическом исследовании макропрепаратов контрольной группы, в пяти случаях определялись неполная или слабая гестационная перестройка и интерстициальный отек, в двух случаях – неравномерное кровенаполнение сосудов и тромбоз артерий в области плацентарного ложа; признаки серозно – гнойного эндометрита были диагностированы в двух случаях.

Таким образом, применение двухбаллонного катетера Жуковского и местного гемостатика гемоблок у наблюдаемых основной в сравнении с традиционной тактикой позволило снизить число органонусящих операций в 9,1 раза, объем кровопотери в 1,7 раза, при этом кровопотеря более 2000 мл была в 2,3 раза меньше.

## Заключение

Применение вагинального и маточного катетеров Жуковского позволяет остановить кровотечение из S2 сегмента за счет сдавления сети коллатералей в малом тазу. Данный метод позволяет выполнить органосохраняющие операции при предлежании плаценты, нижнесегментных кровотечениях, обусловленных многоплодием, крупным плодом, многоводием, неполноценном рубце на матке. На основе полученных результатов в акушерской практике должно быть активное внедрение отече-

ственного двухбаллонного акушерского катетера Жуковского и местного гемостатика гемоблок.

## Литература/References

1. Knight M.; on behalf of UKOSS. Peripartum hysterectomy in the UK: management and outcomes of the associated haemorrhage. BJOG. 2007; 114(11): 1380-7.
2. Butwick A., Ting V., Ralls L.A., Harter S., Riley E. The association between thromboelastographic parameters and total estimated blood loss in patients undergoing elective cesarean delivery. Anesth. Analg. 2011; 112(5): 1041-7.
3. Majumdar A., Saleh S., Davis M., Hassan I., Thompson P.J. Use of balloon catheter tamponade for massive postpartum haemorrhage. J. Obstet. Gynaecol. 2010; 30(6): 586-93.
4. Doumouchtsis S.K., Papageorghiou A.T., Arulkumaran S. Systematic review of conservative management of postpartum hemorrhage: what to do when medical treatment fails. Obstet. Gynecol. Surv. 2007; 62(8): 540-7.
5. Rajpal G., Pomerantz J.M., Ragni M.V., Waters J.H., Vallejo M.C. The use of thromboelastography for the peripartum management of a patient with platelet storage pool disorder. Int. J. Obstet. Anesth. 2011; 20(2): 173-7.
6. Kozek-Langenecker S.A. Perioperative coagulation monitoring. Best Pract. Res. Clin. Anaesthesiol. 2010; 24(1): 27-40.
7. Palacios-Jaraquemada J.M. Caesarean section in cases of placenta praevia and accreta. Best Pract. Res. Clin. Obstet. Gynaecol. 2013; 27(2): 221-32.
8. Цхай В.Б., Павлов А.В., Гарбер Ю.Г., Брюховец А.М., Яметов П.К., Распопин Ю.С., Глызина Ю.Н., Брежнева Н.В., Леванова Е.А., Дудина А.Ю. Оценка эффективности эмболизации маточных артерий в снижении интраоперационной кровопотери у беременных с полным предлежанием плаценты. Акушерство и гинекология. 2015; 8: 59-65. [Tskhai V.B., Pavlov A.V., Garber Y.G., Bryuhovets A.M., Yametov P.K., Raspopin Y.S., Glyzina Y.N., Brezhnev, N.V., Levanova E.A., Dudin A.Y. Evaluating the effectiveness of uterine artery embolization to reduce intraoperative blood loss in women with a complete placenta previa. Obstetrics and gynecology. 2015; 8: 59-65 (in Russian)].
9. Баев О.Р., Жуковский Я.Г. Обязательное звено: баллонная тампонада матки стала обязательным звеном в протоколе лечения послеродового кровотечения. Медицинский вестник. 2013; 3: 1-4. [Baev O.R., Zhukovsky Y.G. Obligatory link: uterine balloon tamponade became mandatory step in the protocol treatment of postpartum hemorrhage. Meditsinskiy vestnik. 2013; (3): 1-5. (in Russian)].
10. Баринов С.В., Жуковский Я.Г., Долгих В.Т., Медяникова И.В., Рогова Е.В., Раздобедина И.Н., Гребенюк О.А., Макковеева Е.С. Комбинированное лечение послеродовых кровотечений при кесаревом сечении с применением управляемой баллонной тампонады. Акушерство и гинекология. 2015; 1: 32-7. [Barinov S.V., Zhukovsky Ya.G., Dolgikh V.T., Medyannikova I.V., Rogova E.V., Razdobedina I.N., Grebenyuk O.A., Makkoveeva E.S. Controlled balloon tamponade in the combined treatment of postpartum hemorrhage after cesarean section. Akusherstvo i ginekologiya/Obstetrics and Gynecology. 2015; (1): (in Russian)].
11. Barinov S.V., Zhukovsky Y.G., Dolgikh V.T., Medyannikova I.V. Novel combined strategy of obstetric haemorrhage management during caesarean section using intrauterine balloon tamponade. J. Matern. Fetal Neonatal Med. 2016; Jun 1: 1-5.

Поступила 20.05.2016

Принята в печать 27.05.2016

Received 20.05.2016

Accepted 27.05.2016

### Сведения об авторах:

Баринов Сергей Владимирович, д.м.н., профессор, ГБОУ ВПО ОмГМУ Минздрава России.  
 Адрес: 644043, Россия, Омск, ул. Ленина, д. 12. Телефон: 8 (3821) 24-06-58. E-mail: barinov\_omsk@mail.ru

*Жуковский Яков Григорьевич*, к.м.н., заслуженный врач РФ, директор ООО «Гинамед».

Адрес: Россия, Москва, пер. Старомонетный, д. 9, стр. 1. Телефон: 8 (925) 585-70-37. E-mail: innova21@yandex.ru

*Медяникова Ирина Владимировна*, к.м.н., ассистент кафедры акушерства и гинекологии № 2, ГБОУ ВПО ОмГМУ Минздрава России.

Адрес: 644043, Россия, Омск, ул. Ленина, д. 12. Телефон: 8 (908) 809-65-77. E-mail: mediren@gmail.com

*Шавкун Инна Анатольевна*, врач акушерского наблюдательного отделения родильного дома БУЗОО Областная клиническая больница.

Адрес: 644111, Россия, Омск, ул. Берёзовая, д. 3. Телефон: 8 (913) 625-58-42. E-mail: shavkun@mail.ru

*Жилин Андрей Владимирович*, к.м.н., зам. главного врача по акушерству и гинекологии БУЗОО Областной перинатальный центр.

Адрес: 644043, Россия, Екатеринбург, ул. С. Дерабиной, д. 32. Телефон: 8 (343) 272-91-01. E-mail: zhilinodkb2012@gmail.com

*Раздобедина Ирина Николаевна*, заве. акушерским наблюдательным отделением родильного дома БУЗОО Областная клиническая больница.

Адрес: 644111, Россия, Омск, ул. Берёзовая, д. 3. Телефон: 8 (908) 117-09-97. E-mail: irina.razdobedina@yandex.ru

*Гребенюк Ольга Альбертовна*, к.м.н. зав. акушерским физиологическим отделением родильного дома БУЗОО Областная клиническая больница.

Адрес: 644111, Россия, Омск, ул. Берёзовая, д. 3. Телефон: 8 (913) 964-86-64. E-mail: grebenuk@mail.ru

*Ковалёва Юлия Анатольевна*, врач отделения патологии беременности родильного дома БУЗОО Областная клиническая больница.

Адрес: 644111, Россия, Омск, ул. Берёзовая, д. 3. Телефон: 8 (913) 665-62-07. E-mail: kovaleva@mail.ru

#### About the authors:

*Barinov Sergey Vladimirovich*, MD, Professor, Omsk State Medical University, Ministry of Health of Russia.

644043, Russia, Omsk, Lenina str. 12. Tel.: +73821240658. E-mail: barinov\_omsk@mail.ru

*Zhukovsky Yakov Grigoryevich*, PhD, Honored doctor of RF, Director of Gynamed Ltd. Russia, Moscow, Staromonetny pereulok 9, bld. 1.

Tel.: +79255857037. E-mail: innova21@yandex.ru

*Medyanikova Irina Vladimirovna*, PhD, assistant professor of obstetrics and gynecology № 2, Omsk State Medical University,

Ministry of Health of Russia. 644043, Russia, Omsk, Lenina str. 12. Tel.: +79088096577. E-mail: mediren@gmail.com

*Shavkun Inna Anatolyevna*, doctor of department of obstetrics, observational maternity hospital, Regional Clinical Hospital.

644000, Russia, Omsk, Berezovaya str. 3. Tel.: +79136255842. E-mail: shavkun@mail.ru

*Zhilin Andrey Vladimirovich*, PhD, deputy chief physician of obstetrics and gynecology. 644043, Russia, Ekaterinburg, S. Deryabina str. 32.

Tel.: +73432729101. E-mail: zhilinodkb2012@gmail.com

*Razdobedina Irina Nikolayevna*, head of department of obstetrics, observational maternity hospital, Regional Clinical Hospital.

644000, Russia, Omsk, Berezovaya str. 3. Tel.: +79081170997. E-mail: razdobedina@mail.ru

*Grebenuk Olga Albertovna*, PhD, Head of the department of obstetrics, observational maternity hospital, Regional Clinical Hospital.

644000, Russia, Omsk, Berezovaya str. 3. Tel.: +79139648664. E-mail: grebenuk@mail.ru

*Kovalyova Yuliya Anatolyevna*, doctor of department of obstetrics, observational maternity hospital, Regional Clinical Hospital.

644000, Russia, Omsk, Berezovaya str. 3. Tel.: +79136656207. E-mail: kovaleva@mail.ru