

©Плоткин А.В.,Покровский Е.Ж., Воронова Г.В., Менглет К.А., 2014

УДК 616- 005.1-08

Оценка эффективности гемостатического действия препарата Гемоблок при полостных и лапароскопических вмешательствах: мультицентровые клинические исследования.

Проф. Плоткин А.В., д.м.н., доцент Покровский Е.Ж., Воронова Г.В., Менглет К.А.

The evaluation of the effectivity of hemostatic activity of Haemoblock for local topical use Haemoblock in different surgical situations: multicenter clinical trials.

Plotkin A.V., Pokrovskij E.Zh., Voronova G.V., Menglet K.A.

Московский областной научно-исследовательский институт крови

Обобщены результаты мультицентрового клинического исследования, которое было проведено в 4 медицинских центрах различных регионов Российской Федерации. Оно касалось оценки эффективности гемостатических свойств препарата Гемоблок при различных хирургических вмешательствах. Всего было прооперировано 89 пациентов, при этом в 31 случае препарат апплицировался на кровоточащую поверхность в ходе видеолапароскопической операции посредством обильно смоченной в Гемоблоке марлевой салфетки, вводимой через 5 мм тубус, в 35 случаях препарат наносился на раневую поверхность посредством смоченной марлевой салфетки при полостной хирургической операции, а в 23 случаях препарат вводился лапароскопически путем прицельной ирригации через катетер, вводимый через эзофагогастродуоденоскоп. Показано, что при различных патологиях у пациентов фиксировался надежный гемостаз при всех типах операционного вмешательства. Таким образом, препарат Гемоблок показал себя высокоэффективным местным гемостатиком.

Ключевые слова: Гемоблок, капиллярное кровотечение, паренхиматозное кровотечение, гемостатический препарат,

The results of the multicenter clinical trial conducted in 4 medical centers in 3 regions of Russian Federation are as follows. The trial refers to the evaluation of the effectivity of Haemoblock as a hemostatic aid solution for local topical use in different surgical

situations. The trial included 89 patients. 31 patients were operated on with videolaparoscopic method with Haemoblock being delivered through 5 mm tubus on a soaked gauze wad on the wound surface. 35 patients were operated on using different methods of abdominal surgery while Haemoblock was delivered by a soaked gauze wad on the surface of the wound. 23 patients were operated on with the laparoscopic method of aimed irrigation of the hemostatic aid solution through ezophagogastroduodenoskope. Haemoblock demonstrated reliable hemostasis in all groups of patients and proved to be highly efficient.

Key words: Haemoblock, Capillary hemorrhage, Parenchymal hemorrhage, Hemostatic.

Проблема эффективной интраоперационной остановки кровотечения и снижения риска инфекционных осложнений в послеоперационном периоде является весьма актуальной, и в этой связи новый местный гемостатик Гемоблок с бактерицидной функцией представляет значительный интерес.

Медицинское средство Гемоблок является местным гемостатиком и зарегистрировано в РФ как медицинское изделие. В его состав входит неполная серебряная соль полиакриловой кислоты, содержащая наночастицы серебра, это обуславливает выраженное бактерицидное и бактериостатическое действие Гемоблока. Применяют препарат наружно при паренхиматозных и капиллярных кровотечениях. При этом смачивают стерильные ватные или марлевые тампоны и прикладывают к кровоточащей, предварительно осушенной, поверхности раны. При больших раневых поверхностях используют препарат в виде спрея. Гемостатический эффект достигается в течение 1-2 мин.

Гемостатический эффект достигается за счет образования Гемоблоком сгустка с белками плазмы крови (главным образом альбумином). Последние исследования, проведенные в лаборатории Московского областного НИИ крови показали, что механизм действия Гемоблока не зависит от концентрации белковых кровесвертывающих факторов в плазме крови, но зависит, главным образом, от содержания альбумина.

На первом этапе действия препарата складывается полиакриловая матричная структура, содержащая молекулы альбумина в ячейках полиакриловой матрицы. Такая структура является первичной и во время ее существования не велика, поскольку полиакрилат-анион не устанавливает сильные связи с молекулами белка и удерживается лишь за счет слабых взаимодействий. Однако, эта структура является первичным организатором устойчивой пленки.

На следующем этапе ионы серебра восстанавливаются молекулами альбумина, образуя устойчивый комплекс: полиакрилат-анионы образуют прочную связь с

положительно заряженными молекулами белка. Такая структура упаковывается в несколько микрослоев, создавая прочную полиметакрилатную пленку на поверхности раны. При этом восстановленное металлическое серебро в комплексе с белками является мощным бактерицидным фактором, что и обеспечивает отсутствие нагноений при использовании Гемоблока. В дальнейшем поверхностная структура Гемоблок-белок замещается фибрином. А полиакрилатная матрица плазмолизует в течение суток.

Цель настоящего исследования – оценка эффективности гемостатического действия препарата Гемоблок при полостных и лапароскопических вмешательствах.

Материалы и методы

Для оценки эффективности местного гемостаза при использовании препарата Гемоблок было проведено мультицентровое исследование. В исследование были включены 89 пациентов, проходивших лечение в четырех лечебных учреждениях РФ.

1. Клиника госпитальной хирургии ОБУЗ «Городская клиническая больница №4» г. Иваново
2. Хирургический центр НУЗ ЦКБ №1 ОАО «РЖД», г. Москва
3. Отделение эндоскопии ГБУЗ ОКБ №3, г. Челябинск
4. Отделение эндоскопии Центральной районной больницы, г. Кинешма, Ивановская область

Пациенты были разбиты на 3 группы. Каждая группа характеризовалась методом доставки гемостатического средства Гемоблок на раневую поверхность.

1. 31 пациент получили оперативное лечение по поводу острого деструктивного холецистита. Операции выполнялись видеолапароскопически. Гемоблок наносился на кровоточащую поверхность посредством обильно смоченной им марлевой салфетки, доставляемой к раневой поверхности через 5 мм тубус.
2. 35 пациентов с острой хирургической патологией органов брюшной полости, магистральных сосудов и костей скелета были прооперированы различными методами абдоминальной хирургии также при полостных операциях. Гемоблок наносился на раневую поверхность обильно смоченной марлевой салфеткой на открытую раневую поверхность.
3. 23 пациента с различными хирургическими и онкологическими патологиями были прооперированы лапароскопическим методом, Гемоблок доставлялся к кровоточащей

поверхности прицельной ирригацией через катетер, вводимый через эзофагогастродуоденоскоп.

ХОД ИССЛЕДОВАНИЯ

1. Клиника госпитальной хирургии ОБУЗ «Городская клиническая больница №4» г. Иваново, группа под руководством д.м.н., доцента Покровского Е.Ж., Заведующего кафедрой госпитальной хирургией ГБОУ ВПО ИвГМА МЗ России (Иваново).

Было проведено динамическое проспективное исследование 39 больных. Препарат был использован при диффузных (капиллярных) кровотечениях из ткани печени у больных в ходе оперативного лечения острой хирургической патологии.

Среди непосредственных причин основную группу составили такие заболевания как острый калькулезный деструктивный холецистит (79,5%) и очаговые поражения печени (внутрипеченочные абсцессы – 7,7%; метастатические поражения – 12,8%).

Оперативное лечение по поводу острого деструктивного холецистита выполняли в срочном порядке, во всех случаях использовали видеолапароскопическую холецистэктомию. В ходе оперативного пособия у этой группы больных частым явлением являлось диффузное кровотечение из ложа желчного пузыря. Кроме того, не маловажным аспектом применения гемоблока являлся и его антибактериальный эффект, существенный при деструктивном холецистите. Как известно дополнительная и чрезмерная коагуляция ложа желчного пузыря в ходе операции зачастую должного гемостатического эффекта не дает. Создается дополнительная зона коагуляционного некроза, которая сама по себе в послеоперационном периоде может служить источником гипертермии и субстратом для гнойных процессов.

Объемные образования печени, диагностированные в ходе обследования или интраоперационно, в некоторых случаях требуют атипичных резекций печени, также сопровождающихся диффузным кровотечением. В наших случаях при обширных гнойных процессах операцию выполняли с помощью аппарата LigaSure, а биопсийный материал забирали традиционно. Необходимо отметить, что в проведенных наблюдениях даже применение LigaSure не всегда обеспечивает стабильный гемостаз на поверхности печени. Связано это, прежде всего с особенностью самого аппарата, а именно необходимостью сближением бранш зажима и исключением фрагментов поверхности с мелкими сосудами из зоны действия аппарата. Более подробно характер основного заболевания представлен в таблице 1.

Таблица 1. Характер основного заболевания исследуемых больных

Основное заболевание	Количество больных	
	абс.	%
ЖКБ. Острый калькулезный флегмонозный холецистит.	11	28,2
ЖКБ. Острый калькулезный флегмонозный холецистит. Эмпиема желчного пузыря.	12	30,7
ЖКБ. Острый калькулезный гангренозный холецистит.	6	15,6
Острый флегмонозный бескаменный холецистит.	1	2,5
Острый гангренозный бескаменный холецистит.	1	2,5
Абсцесс печени.	3	7,7
Рак желчного пузыря с метастазами в печень.	1	2,5
Метастатическое поражение печени (рак слепой кишки, рак яичников)	4	10,3
Всего	39	100

У большинства обследованных больных диагностирована сопутствующая сердечно-сосудистая патология: гипертоническая болезнь (80,5%) и ишемическая болезнь сердца (75,4%). Среди лиц женского пола велика встречаемость хронической гинекологической патологии воспалительного генеза и миоматозного поражения матки (84,8%), а у мужчин – доброкачественной гиперплазии предстательной железы (46,9%). В целом структура сопутствующей патологии отражает уровень и характер заболеваемости населения обслуживаемой территории, где велик процент сахарного диабета, хронических заболеваний вен нижних конечностей (варикозного расширения вен, хронической венозной недостаточности) и хронических заболеваний дыхательных путей (хронической обструктивной болезни легких, хронического бронхита, бронхиальной астмы).

Женщин было больше в 1,7 раза. Основную массу составили пациенты трудоспособного возраста. Большая часть наблюдений приходится на больных пожилого и старческого возраста – 33,6%.

Методика применения препарата была следующей.

При открытой операции средняя салфетка смачивалась 25 – 50 мл раствора «Гемоблок», перед наложением этой салфетки на рану кратковременно накладывали

сухую салфетку, после удаления которой сразу накладывали салфетку с препаратом. Экспозиция составляла 2 – 3 минуты. Во всех случаях был достигнут стабильный гемостаз (рис. 1, 2).

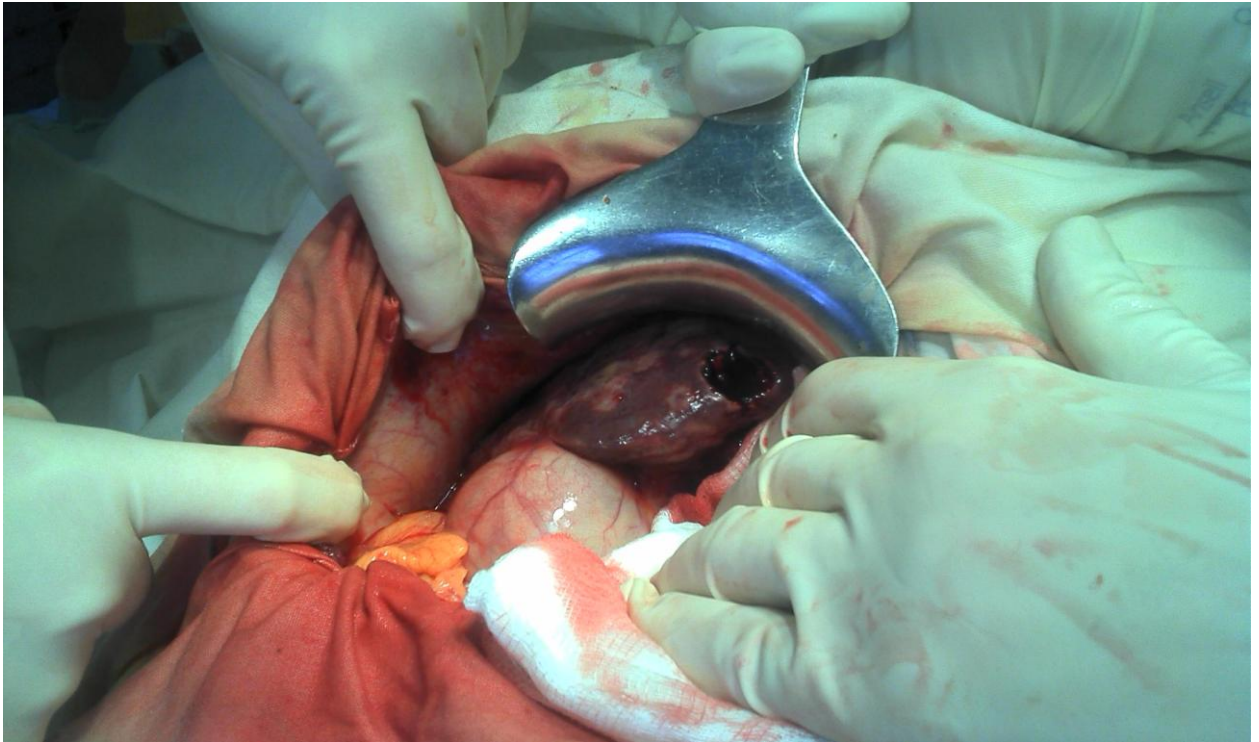


Рис. 1. Диффузное кровотечение при биопсии печени.

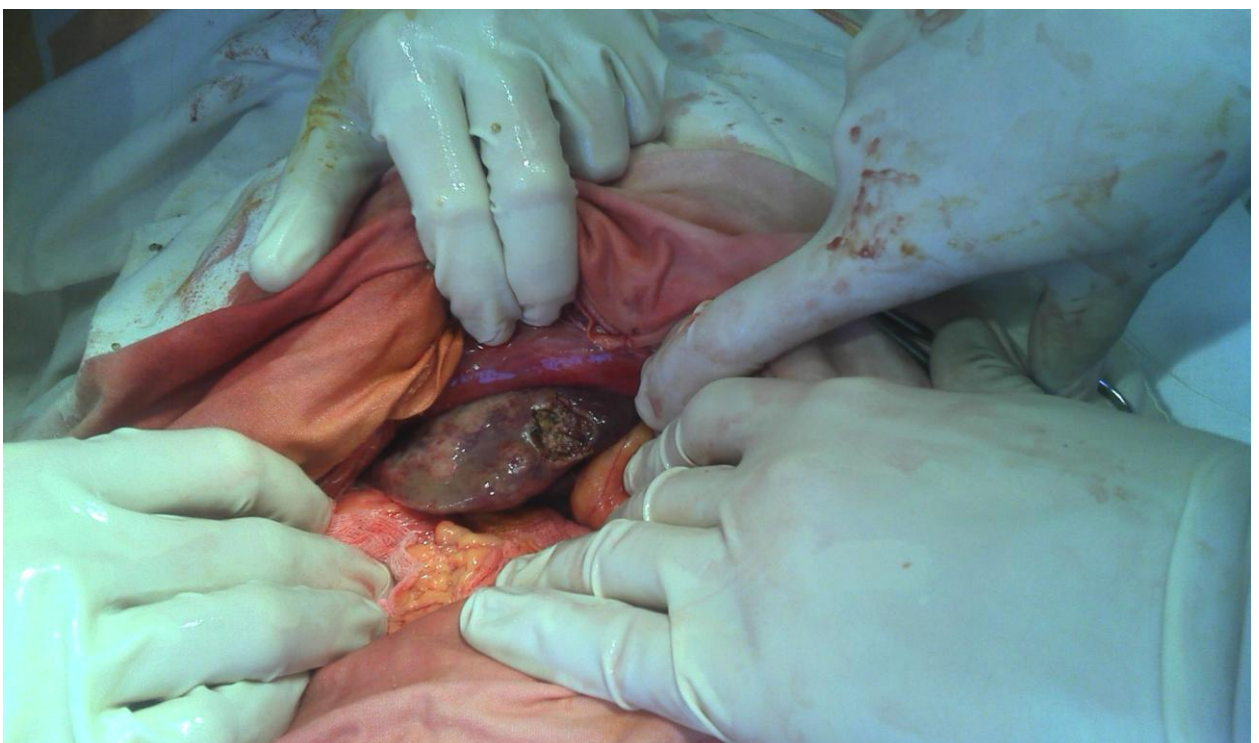

Рис 2. Кровотечение остановлено препаратом «Гемоблок»

Клинические примеры (выписки из протоколов операций).

ПРОТОКОЛ (ВЫПИСКА) ОПЕРАЦИИ Больная Б.

17.01.14.

Операция: Резекция VI сегмента печени. Тампонирование подпеченочного пространства.

Ход операции.

Разрезом Федорова в правом подреберье послойно вскрыта брюшная полость. Выпота нет. В шестом сегмента печени определяется деструктивный процесс в виде детрита (возможно опухолевого характера), других отсевов в печени нет. Учитывая локализацию и характер поражения выполнена резекция шестого сегмента с применением аппарата LigaShure. Тампон с гемоблоком. Послойное ушивание лапаротомной раны. Йод. Повязка.

Препарат: фрагмент ткани печени с детритом, на гистологию.

Диагноз после операции

Абсцесс (опухолевый распад?) VI сегмента печени.

ПРОТОКОЛ (ВЫПИСКА) ОПЕРАЦИИ Больная М.

31.03.14.

Операция: Энуклеация гигантской кисты левой доли печени.

Дренирование и тампонирование брюшной полости.

Ход операции.

Разрезом в правом подреберье с иссечением старого послеоперационного рубца и переходом на левое подреберье рассечена кожа и подкожная клетчатка. Гемостаз. Вскрытие брюшной полости. Ревизия. Спаечный процесс в подпеченочном пространстве и в месте операционного доступа, препятствующий полноценной ревизии. Грубой патологии не выявлено. Выделена правая и левая доля печени, желчный пузырь и внепеченочные желчные ходы. Тупым путем удалось отойти от холедоха и гепатикуса, правого и левого печеночного протока. Киста печени располагается в левой доле на границе с правой долей и фрагментом нормальной печеночной ткани по диафрагмальной поверхности и слева. Размеры кисты около 12-14 см. Учитывая ранее выполненную операцию по вскрытию кисты, большие ее размеры показано удаление кисты вместе с капсулой. С помощью LigaShure выполнена энуклеация образования, при этом не удалось избежать самопроизвольного вскрытия его с поступлением гноя со сладковатым

запахом. Киста удалена в пределах здоровых тканей. Редкие узловые швы на ложе с привлечением большого сальника и тампоном с гемоблоком. Тампон над печенью, дренаж в подпеченочное пространство. Санация. Контроль гемостаза. Послойное ушивание раны до тампонов и дренажей. Йод. Повязка.

Препарат: киста левой доли печени, размером около 12-14 см в диаметре, стенка ее около 2-3 мм. Полость содержит несколько дополнительных полостей, на гистологию.

Диагноз после операции

Инфицированная многокамерная киста левой доли печени.

В ходе видеолапароскопической операции методика была несколько иной. Проводили орошение ложа желчного пузыря 5% раствором хлоргексидина, жидкость собирали отсосом, затем, в предварительно вложенный 5 мм тубус салфетку пропитанную 20-25 мл гемоблока, подводили к ложу желчного пузыря зажимом и удерживали там около 2-3 минут. Во всех случаях удавалось добиться стабильного гемостаза.

В результате применения препарата "Гемоблок" можно отметить, что рецидивов кровотечения отмечено не было. При этом можно подчеркнуть, что достигнуто некоторое снижение таких осложнений как инфильтрат в области желчного пузыря, подпеченочный абсцесс и коагуляционная гипертермия.

2. Хирургический центр НУЗ ЦКБ №1 ОАО «РЖД», г. Москва, группа под руководством д.м.н., профессора, засл. Врача РФ Лысенко М.В.

Гемоблок использовали у 27 больных в возрасте от 30 до 76 лет. Из них 16 человек страдали онкологической патологией (распространенным раком), 11 – острой хирургической патологией со стороны органов брюшной полости, магистральных сосудов и костей скелета.

При клинических испытаниях в 23 случаях получили стойкий гемостатический эффект, в 2 - рецидив кровотечения, потребовавший у 1 больного повторного хирургического вмешательства, и еще у 1 - повторного введения препарата с экспозицией 5 мин. В 2 случаях Гемоблок оказался не эффективным: у 1 больного в септическом шоке на фоне хронического холангита, при низком и неустойчивом АД - кровотечение из спаек брюшной полости продолжалось, остановлено пластинками «тахокомб» и постановкой марлевых тампонов. У 1 больного кровотечение из мочеточника продолжалось, несмотря на введение в мочеточник 10 мл Гемоблока с экспозицией 5 мин., т.к. мочеточник

сообщался с аневризмой аорты, что потребовало операции - нефрэктомии, пластики аорты трансплантатом [1].

3. Отделение эндоскопии ГБУЗ ОКБ №3, г. Челябинск Ситникова О.Ю., Трясеногова Е.А., Подшивалов В.Ю.

В современной эндоскопической практике достаточно широко представлены методики эндоскопической остановки и профилактики желудочно-кишечных кровотечений. К ним относятся электро- и аргоноплазменная коагуляция, инъекционная терапия, лигирование и клипирование. Все они показаны при наличии локального, конкретного источника кровотечения (эрозия, язва, артериовенозная фистула и т.д.).

К числу недостатков данных методик можно отнести высокую стоимость оборудования, затруднения применения при труднодоступной локализации источника кровотечения.

В повседневной эндоскопической практике все чаще встречаются случаи, при которых имеется достаточно большая площадь поражения в виде капиллярного, диффузного кровотечения – 1В тип кровотечения по Forrest, вследствие чего вышеуказанные выше методики эндоскопического гемостаза не показаны (геморрагическая гастропатия, химический ожог пищевода, желудка и т.д.) или когда источник кровотечения прикрыт сгустком крови – 11В тип кровотечения по Forrest.

Наиболее простым и доступным эндоскопическим методом воздействия на такие зоны кровотечений является орошение гемостатическими препаратами, при взаимодействии которых с кровью образуется кровяной сгусток, плотно фиксируемый к стенке органа. Этот метод эффективен при продолжающемся капиллярном и остановившемся кровотечении.

В настоящее время в клинической практике появилось новое гемостатическое средство местного применения «Гемоблок», имеющее неспецифический механизм воздействия – при взаимодействии с белками крови (главным образом с альбуминами) образуется полимерный комплекс, останавливающий кровотечение.

Были оценены возможности применения данного препарата в эндоскопии - при кровотечениях 1В и 11В типа по классификации Forrest.

С этой целью была выполнена ирригация данного препарата через катетер во время гастродуоденоскопии на зону кровотечения у 11 больных. Кровоточащую зону или кровяные сгустки орошали «Гемоблоком» в количестве 20мл.

Среди пациентов все были мужского пола в возрасте от 46 до 77 лет. Характеристика источников и типов кровотечений, результатов применения «Гемоблока» представлены в таблице 2.

Таблица 2. Результаты эндоскопического гемостаза.

Тип кровотечения	Диагноз	Количество больных	Наличие рецидива кровотечения
1 В	Острая язва 12 п. кишки	2	-
	Химический ожог пищевода	1	-
11 В	Острая язва желудка	1	-
	Эрозивный эзофагит		
	Химический ожог пищевода	2	-
	Синдром Маллори-Вейса	1	-
	Хроническая язва желудка	1	-
	Острая язва ДПК	1	-
	ИТОГО:	11	-

При 11В типе кровотечений мы применяли препарат только при наличии свежих, рыхлых кровяных сгустков. При их орошении наблюдалось изменение окраски и уменьшение размеров сгустков за счет их сжатия.

Как видно из данных таблицы 3, во всех случаях применения «Гемоблока» рецидива кровотечения не было.

Выводы:

- Методика эндоскопического использования препарата «Гемоблок» проста в выполнении, не требует специального оборудования.

- Наличие кровотечения 1В или 11В типа является одним из показаний для ирригационной эндоскопической терапии препаратом «Гемоблок» [2].

4. Отделение эндоскопии Центральной районной больницы, г. Кинешма, Ивановская область, группа под руководством Вороновой Г.В., заместителя главного врача по лечебной работе ОБУЗ «Кинешемская ЦРБ» врач эндоскопист.

Была проведена оценка действия препарата «Гемоблок» в эндоскопии и сравнение его с гемостатическим препаратом «Капрофер». Проводилась прицельная ирригация препарата через катетер, который вводят через эзофагогастродуоденоскоп. Кровоточащее место орошали Гемоблоком в количестве 30 мл. Эндоскопический гемостаз применялся у 24 больных при диффузных, капиллярных кровотечениях и при наличии сгустка крови на источнике кровотечения.

В исследование включались пациенты мужского пола в возрасте от 44 до 77 лет. Характеристика источников и типов кровотечений, результаты применения Гемоблока представлены в таблице 3.

Таблица 3. Результаты эндоскопического гемостаза.

Диагноз	Капрофер	Наличие рецидива	Гемоблок	Наличие рецидива
Острая язва 12 п. кишки	2	-	2	-
Острая язва желудка	2	-	2	-
Химический ожог пищевода	1	-	1	-
Эрозивный эзофагит	2	-	2	-
Синдром Маллори-Вейса	3	1	3	-
Рак желудка	2	1	2	-
Итого:	12	2	12	-

При орошении препаратом «Гемоблок» наблюдалось уменьшение размеров сгустков и изменение окраски, а при применении препарата «Капрофер» увеличение размера сгустков. Как видно из данных таблицы, во всех случаях применения «Гемоблока» рецидива кровотечения не было.

РЕЗУЛЬТАТЫ

Показано, что у всех 31 пациента 1-й группы гемостаз наступил за 1-3 мин. Вторичных кровотечений и нагноений не зафиксировано.

У 31 пациентов из 2-й группы гемостаз наступил за 1-3 мин. Вторичных кровотечений не зафиксировано. У 2 пациентов 2-й группы- рецидив кровотечения,

потребовавший повторной экспозиции препарата, у 2 пациентов 2-й группы препарат оказался не эффективен.

В 3-й группе наблюдался надежный гемостаз с экспозицией до 2 мин у всех 23 пациентов. Во всех случаях использования нагноения не возникали.

ВЫВОДЫ

Гемостатическое средство Гемоблок является эффективным местным гемостатиком. Независимо от способа доставки на раневую поверхность и анамнеза пациента. При полостной операции оказал действие в 95% случаев, при лапароскопическом вмешательстве оказал действие в 100% случаев.

ЛИТЕРАТУРА

1. Пфаф В.Ф. (ред.) Опыт клинического применения нового гемостатического средства Гемоблок в хирургической практике. М 2014; -56с.
2. Ситникова О.Ю., Трясеногова Е.А., Подшивалов В.Ю. Первый опыт использования препарата гмоблок в эндоскопии желудочно-кишечных кровотечений // IV Всероссийская научно-практическая конференция с международным участием «Актуальные вопросы эндоскопии»: тезисы докл. (Санкт-Петербург, Россия, 27.03.- 28.03.2014):– Санкт-Петербург, 2014